Aus dem Pathologischen Institut des Städtischen Krankenhauses
zu Nürnberg.
(Direktor: Prof. Dr. med. Lauche.)

Zur Kenntnis der Geschwülste der Synovialmembran

(Synoviome).

Inaugural - Dissertation

zur Erlangung der Doktorwürde
einer Hohen Medizinischen Fakultät
der
Friedrich - Alexanders - Universität
zu Erlangen

vorgelegt von

Hans Kniewasser
aus Nürnberg

Tag der mündlichen Prüfung: 24. Januar 1939.

Buchdruckerei Max Döres, Erlangen, Rückertstraße 1
1939

1939 №98

Referent: Univ.-Prof. Dr. E. Kirch.
Dekan: Univ.-Prof. Dr. Greving.

Obwohl die Existenz von Tumoren, die von der Synovialmembran abzuleiten sind, doch schon einige Jahrzehnte bekannt ist, ist die Zahl der im Schrifttum mitgeteilten Fälle noch sehr gering. Das mag wohl daher rühren, daß diese Tumoren wohl äußerst selten auftreten, andererseits sie unter den verschiedensten Namen kursieren und nicht zuletzt, daß sie bei vielleicht etwas zu oberflächlicher Betrachtungsweise nicht als solche erkannt werden. Über die Genese, die Symptome, die Therapie selbst nach der genauesten Diagnosestellung und die Prognose bestehen die verschiedenartigsten Ansichten. Dem weiteren Ausbau dieses Themas soll diese Arbeit dienen.

Es handelt sich bei diesen Geschwülsten um ganz eigenartige Gewächse, die weder recht in die Reihe der Tumoren mit epithelialem Bau, noch rein in die Reihe der Tumoren mit mesenchymaler Struktur passen. Die sogenannten Synoviome sind Tumoren, die vom synovialen Gewebe ausgehen; in allererster Linie kommen in Betracht die Gelenkkapseln oder verwandte Gewebe (Innenhaut der Schleimbeutel, vielleicht auch die Sehnenscheiden).

Von Anfang an, d. h. von der Zeit, als die erste Geschwulst dieser Art bekannt wurde, bis zum heutigen Tage gab es immer große Schwierigkeiten in der Namengebung. Die französischen Autoren neigen zu dem Namen „endotheliome synoviale", Ewing, Bloodgood, Gibney und Wagner sprechen vom „Fibro-endotheliom", Smith, Coley, Adair neigen zur Bezeichnung „Synoviom" oder „malignes Synoviom". Sprachlich richtiger, aber dafür als Wort weniger schön wäre vielleicht „Synovialom", denn die Tumoren gehen ja nicht von der Synovia (Gelenkschmiere), sondern von der Synovialis, der Synovialmembran, aus. Auch unter dem Namen „Myxofibrosarkom mit synovialen Spalträumen" wurde ein in diese Gruppe passender Tumor beschrieben und zwar erstmalig im Jahre 1906 von Martina:

Bei einem 29jährigen Mann bestand seit 4 Wochen an der Ferse ein sehr derber, 11 : 7 cm großer Tumor. Dieser zeichnete sich aus durch die kurze Zeit seines Bestehens

(4 Wochen), seinen Ausgangspunkt und seine Lokalisation (Bursa achillea). Er war sehr schmerzhaft und machte durch seine ungewöhnliche Lokalisation starke Funktionsbeschränkung. 6 Monate nach der Exstirpation war der Kranke noch beschwerdefrei. Histologisch handelt es sich um ein ausdifferenziertes Fibrosarkom mit Schleimzellen und feinen Spalträumen. die von einschichtigen, epithelartigen Zellen ausgekleidet waren und eine synovialähnliche Flüssigkeit enthielten.

Darnach folgt die Veröffentlichung von Léjars und Rubens-Duval im Jahre 1910. Sie beschrieben einen Tumor des linken Kniegelenks bei einem 22jährigen Mann, der dort seit 6 Jahren Beschwerden hatte. Die Erkrankung wurde anfänglich als Rheuma, dann wegen der Hartnäckigkeit gegenüber der Behandlung als Tuberkulose aufgefaßt. Nach einem leichten Trauma traten heftige Schmerzen auf, bis dann endlich ein Tumor erkannt und dieser lokal excidiert wurde; bald darauf trat ein Recidiv auf mit Exulceration, dann Synovektomie, abermals Recidiv; darauf entschloß man sich zur Amputation. Das alles geschah innerhalb von 9 Monaten. Nach $1^1/_2$ Jahren war Patient noch symptomfrei. Über Größe und makroskopisches Aussehen des Tumors ist nichts mitgeteilt. Im histologischen Bild sah man nach den Ausführungen von Léjars und Rubens-Duval sehr zellreiche, rein spindelzellsarkomartige Stellen, dann Stellen mit kleinen Hohlräumen, die von mehrschichtigem Platten — bis einschichtigem Zylinderepithel ausgekleidet waren. Andere Stellen wieder waren zellärmer, dafür waren dort sehr viele kollagene Fasern zu sehen. Endlich waren Stellen vorhanden, an denen die einzelnen Zellarten so sehr ineinander übergingen, daß es unmöglich war zu sagen, hier endigt das Epitheliom und hier beginnt das Sarkom.

Lèjars und Rubens-Duval beschrieben weitere 15 Fälle, die aber alle ausdifferenzierte Sarkome darstellten, daher nicht in diese Aufstellung gehören. Ferner erwähnten Léjars und Rubens-Duval noch 2 Fälle von Descoeundres und Julliard: Es handelte sich dabei um 2 Tumoren, ausgehend von der Synovialmembran mit einem sarkomatösen und einem „endothelartigen" Anteil. In diesen Tumoren kamen auch kleine runde Zellen und schleimige Riesenzellen vor. Der „endothelartige" Anteil der Synovialis war stark gewuchert und gegenüber den sarkomatösen Elementen stark überwiegend. Über den Sitz des Tumors, ebenso über Alter und Geschlecht der Kranken ist bei den genannten Autoren und den folgenden (Hannemüller, Salter und Hardie) nichts mitgeteilt.

Hannemüller erwähnte, so schreiben Léjars und Rubens-Duval, einen Tumor, der von fusiformen Zellen durchsetzt ist und bei dem die synoviale Auskleidung zum großen Teil erhalten ist.

Außerdem schilderten Léjars und Rubens-Duval noch einen von Salter und Hardie beobachteten Tumor am Knie. Das Gewächs lag im Gelenk, war groß- bis kleincystisch; Knorpel und Knochen waren intakt. Mikroskopisch handelte es sich um ein fusiformes Sarkomgewebe mit schleimiger Degeneration. Burkhardt schrieb damals, er zweifelt nicht daran, daß es sich um einen neuartigen Tumor handelt und zwar um ein primäres Neoplasma der Synovialis.

Von Wichtigkeit erschienen Léjars und Rubens-Duval in ihrer Schlußbetrachtung das gewöhnlich langsame Wachstum, die oft geringen Schmerzen und auch die verhältnismäßig geringen Bewegungseinschränkungen. Sie setzen sich aber trotzdem für radikales Operieren (Amputation) ein, worin man ihnen im Hinblick auf den Verlauf der meisten anderen Fälle beipflichten muß.

Chenot-Tzanck beschrieben im Jahre 1912 einen von der Synovialmembran ausgehenden umschriebenen Tumor. Dieser hatte bei der 38jährigen Kranken den außergewöhnlichen Sitz im Talo-Cruralgelenk. Bemerkenswert war hier die kürzere Wachstumsdauer von 8 Monaten und der trotz Exstirpation maligne Verlauf; histologisch wird der Tumor als „endothéliome synoviale“ (Sa. fusiforme) bezeichnet. Nähere Einzelheiten sind in der Veröffentlichung nicht angegeben.

Zwei Fälle, die einen ähnlichen Aufbau haben, beschreiben Enderlein und Faccini.

Enderlein nennt den von ihm 1920 beschriebenen Tumor ein „peritheliales Sarkom“ des Kniegelenks. Der Träger war ein 46jähriger Mann, der den Tumor bereits 6 Jahre hatte und dann an den Folgen desselben starb. Histologisch besteht nach Enderleins Angaben eine gewisse Ähnlichkeit mit dem Bau von Hypernephrommetastasen. Auch andere Autoren stellten mehrfach eine Ähnlichkeit mit anderen Tumoren, vor allem mit den Metastasen derselben fest, so z. B. Léjars und Rubens-Duval mit Mammacarcinom, Chenot-Tzanck mit Darm- und Uteruscarcinom, Smith und Wegelin, wie später noch erwähnt wird, mit Zylindromen bzw. mit Metastasen eines Schilddrüsentumors.

Faccini schildert 1923 den Fall eines 36jährigen Mannes, der seit 8 Jahren an Schwellung und Schmerzhaftigkeit des

Kniegelenks litt, die in den letzten Jahren mit einer Gelenkkontraktur gepaart waren. Ursprünglich wurde die Erkrankung als Fungus aufgefaßt. Nach einem Trauma des bereits lange erkrankten Gelenks trat plötzlich Verschlimmerung und diffuse, pastöse Schwellung auf. Das Gelenk wurde reseziert, wobei ein Tumor zum Vorschein kam, der sich histologisch als ein „Peritheliom mit epitheloidem Aussehen" entpuppte. Im mikroskopischen Bild waren auch schwammige, protoplasmareiche Rundzellen (Mastzellen?) zu sehen. — Nach kurzer Zeit recidivierte der Tumor, sodaß amputiert werden mußte. Der Patient war nach 1 Jahr noch symptomfrei. Über den weiteren Verlauf ist nichts bekannt. Von einer endgültigen Heilung kann aber deshalb noch nicht gesprochen werden, da Recidive vielfach noch nach mehreren Jahren auftraten (s. z. B. Fall Brunner oder Zwahlen).

Prym glaubt jedoch, daß die beiden letztbeschriebenen Tumoren nicht in die Gruppe der „Synoviome" gehören, weil beim Fall Enderlein die histologische Beschreibung nicht genügend klar ist und weil der Fall Faccini ein sogen. Peritheliom mit schönen perivasculären Zellmänteln, teilweise mehr wie ein gefäßreiches Sarkom oder Haemangioendotheliom gebaut, darstellt. — Die beiden Fälle wurden nur erwähnt, weil doch eine gewisse Ähnlichkeit besteht.

Wagner-New-York und Virgil P. Gibney beobachteten von 1900 bis 1930 467 Fälle von Gelenktumoren; darunter waren 2 Fälle, die in den Jahren 1924 und 1930 zur Beobachtung kamen und die sich in die Gruppe der „Synoviome" eingliedern lassen.

Bei dem 1924 beschriebenen Fall handelt es sich um einen 35jährigen Patienten, der seit 10 Jahren über rheumatische Beschwerden im rechten Knie klagt. Objektiv konnte man eine leichte Schwellung mit Vorwölbung der Patellarsehne feststellen: Diagnose: Chronische Synovitis. Röntgenologisch sah man hinter der Patella eine dichte Masse, die man für hypertrophiertes Synovialgewebe hielt. Die kurz darauf ausgeführte Operation ergab einen festen, soliden Tumor von 7:5:3 cm, der von Synovialflüssigkeit umgeben im Gelenk lag. Die Diagnose lautete dann zunächst: Benignes Fibrom mit fester Kapsel. Histologisch zeigt der Tumor längliche Zellen, die oft von Spalten und Hohlräumen getrennt, lose beisammen liegen. Vereinzelt erkennt man Mitosen. Obwohl der Tumor anscheinend restlos excidiert wird, tritt nach 1 Jahr ein Recidiv auf: Anschließend Gelenkresektion und Röntgenbestrahlung.

1926 neuerliches Recidiv. Der Tumor war in das obere Ende der Tibia eingewachsen, weshalb sofort amputiert wurde. Bis 1930, also weitere 4 Jahre, ging es dem Patienten gut und man hatte keinerlei Anzeichen für Metastasenbildung.

Der zweite Fall betrifft ein 15jähriges Mädchen, das mit 6 Jahren über Schwellung und Schmerzen des rechten Sprunggelenkes klagte. Man nimmt eine Synovitis an, bis eine Röntgenaufnahme einen festen Inhalt im Gelenk erkennen läßt. Die anschließende Arthrotomie fördert einen Tumor von 6:3:2 cm zutage, der von der Synovialmembran ausgeht. Makro- und mikroskopisch gleicht er bis auf das Fehlen von Mitosen dem vorher beschriebenen. Bis $2^1/_2$ Jahre nach der Excision zeigten sich weder Beschwerden noch sonst Anzeigen für Metastasen oder Recidiv.

Die Tumoren sind scharf abgekapselt, nur mit der Synovialmembran besteht Zusammenhang. In dem ersten Fall fand Wagner Mitosen, und er glaubte daran denken zu dürfen, daß es sich hier um ein atypisches sarkomatöses Wachstum handelt. Andererseits zweifelt er aber nicht daran, daß das „Bursaendothel" in der Lage ist, Tumoren von ausgereiftem, endothelartigem Charakter zu bilden.

Vor dem zweiten Fall von Wagner im Jahre 1930 beschrieb der Amerikaner Lawrence W. Smith im Jahre 1927 noch 3 verschiedene Tumoren, die er als Synoviome bezeichnet. Von ihm stammt im übrigen die Bezeichnung „Synoviom".

Als ersten Fall beschreibt er eine Geschwulst des Kniegelenkes, die excidiert wurde, aber bald darauf recidivierte. Hernach wurde das Bein abgesetzt, aber trotzdem trat ein neues Recidiv auf und nach 2 Jahren erfolgte der Tod durch Lungenmetastasen. Alter, Geschlecht und Wachstumsdauer erwähnt Smith nicht.

2. Fall: Eine etwa apfelgroße Geschwulst des Hüftgelenks bei einer 24jährigen Frau, die seit etwa 8 Monaten bestand. Der Tumor wurde entfernt und die Gegend röntgennachbestrahlt. Nach 2 Jahren trat ein lokales Recidiv und Metastasen in der rechten Achselhöhle auf; beide wurden mit Erfolg durch Röntgenbestrahlung behandelt. Erst nach 4 Jahren zeigte sich neuerliche große Ricidivbildung und kurz nachher trat der Tod durch Lungenmetastasen ein. Histologisch trat als Besonderheit die starke Mitosenbildung hervor.

Der 3. Fall handelt von einem Tumor, der bei einem 35jährigen Mann unter dem Musculus vastus in der Nähe des Kniegelenks auftrat. Er bestand seit etwa 5 Monaten und machte seit dieser Zeit auch Beschwerden. Der Tumor wuchs bis etwa zur Größe 8:6:3 cm, er wurde dann operiert, das nach einigen Monaten auftretende lokale Recidiv mit Radium behandelt. Trotzdem mußte nach $1^1/_4$ Jahr amputiert werden. Nach etwa der gleichen Zeit trat der Exitus, ebenfalls durch Lungenmetastasen, ein. Auch bei diesem Tumor waren Mitosen zu finden, aber in viel geringerer Anzahl.

Smith zeigt uns also 3 Tumoren vom gleichen Typ, ausgehend von der Synovialmembran. Sowohl klinisch wie histologisch zeigen sie in vielen Punkten Gemeinsames.

Einen neuen Fall, der ebenfalls an Lungenmetastasen ad exitum gekommen ist, beschrieb Wegelin im Jahre 1928 und zwar bei einem 28jährigen Mann, der 11 Monate lang starke Schmerzen im Kniegelenk hatte. Der Patient litt sehr unter dem schmerzhaften Spannungsgefühl und unter der Schwellung des Knies mit Behinderung von Beugung und Streckung. Ein Unfall oder Trauma wurde nicht angegeben. Deutlicher Gelenkerguß. Am unteren äußeren Ende der linken Patella war ein haselnußgroßer Gelenkkörper fühlbar, der bei Beugung ins Gelenkinnere verschoben werden konnte. Man glaubte an eine Gelenkmaus mit Hydrops. Bei der Operation kam ein gestielter Tumor zum Vorschein, der makroskopisch als Fibrolipom imponierte. Er wurde mit seinem Stiel von der Kapsel abgetragen. Die Heilung ging glatt vonstatten, aber bereits nach 10 Wochen kam es zum Exitus. Offenbar war zu spät oder nicht radikal genug operiert worden. Der excidierte Tumor war etwa 5:4:1,3 cm groß, von grauweißlich-gelber Farbe, von teils derber, knorpelharter, teils weicher Konsistenz. Er war überall von einer etwa 1 mm dicken, derben Kapsel umgeben. In der Mitte fand sich auf dem Schnitt eine kleine Höhle, in die feine Zotten ragten. Das mikroskopische Bild war sehr abwechslungsreich. Häufig sah man zellarmes, oft hyalines Bindegewebe, das oft schmale Septen bildete. Dieses Gewebe ging an vielen Stellen in sehr zellreiches Gewebe über, das man als sarkomatös (spindelzellig) bezeichnen mußte. Mitosen waren vereinzelt zu sehen. Zwischen den einkernigen Zellen lagen mitunter Riesenzellen mit einem Häufchen zentral gelagerter, dunkler Kerne. Die Zellen waren meist in breiten Bündeln angeordnet, die in sehr verschiedenen Richtungen verliefen. An vielen Stellen berührten sich die Zellen direkt,

während anderswo feine kollagene, nach van Gieson lebhaft rot gefärbte Fasern zwischen den einzelnen Zellen verliefen. Die Blutgefäße waren spärlich und nur wenig gefüllt. Die Wand derselben bestand meist nur aus Endothel. Elastische Fasern fehlten im Tumorgewebe. An anderen Stellen fanden sich „Alveolen" und Spaltenbildungen, die mit größeren, locker verstreuten Zellen gefüllt waren. Dieser Bau erinnerte an die Struktur eines Carcinoms. Die Abgrenzung der Zellnester und Stränge gegen das Stroma war keineswegs scharf, man hatte den Eindruck, daß die Zellnester aus dem Stroma hervorgingen. In das zu Spalten und Hohlräumen differenzierte Gewebe ragten oft Papillen (Zotten) hinein, deren Achsen von kleinzelligem Tumorgewebe gebildet wurden, während die Oberflächen von mehreren Schichten kubischer oder leicht abgeplatteten Zellen mit großen, hellen Kernen überzogen waren. Solche Stellen glichen einer Synovialis mit stark verdickten Zotten, deren „Endothel" und Stroma hochgradig gewuchert sind. Außerdem fanden sich Stellen mit rein „drüsigem" Bau, zwischen den Drüsen verliefen dann oft zarte bindegewebige Septen, vielfach mit „sarkomatösem" Aufbau. In der Hauptsache bestand aber der Tumor aus sarkomatösem Gewebe; an vielen Stellen wurde dieses eintönige Bild durch Einlagerung von Zellnestern und Strängen, auch Schläuchen belebt; endlich noch durch die Papillen, die an eine Nachahmung der Synovialzotten erinnerten.

Der Entstehungsort ist in diesem Fall die Synovialis der Gelenkkapsel, wofür der intraarticuläre Sitz spricht. Da die Synovialmembran hauptsächlich aus Bindegewebe besteht, ist die Sarkombildung verständlich. Wie aber entstehen die epithelialen Anteile, wo doch die Synovialis keinen Epithelüberzug hat? Wegelin nimmt wie Smith eine Differenzierung aus dem sarkomatösen Gewebe an. Léjars und Rubens-Duval nehmen den umgekehrten Entwicklungsgang an, geben aber zu, daß sich im sarkomatösen Anteil wieder eine Umwandlung in epi- oder endotheliale Zellen vollziehen könne. Am besten werden nach Wegelin diese Strukturen verständlich, wenn man die Ontogenese der Gelenkkapsel betrachtet: Im mesenchymalen Blastem zwischen zwei Knochen tritt die Gelenkhöhle als Spalte auf. Aus dem Blastem bildet sich an der Innenfläche die Synovialmembran mit einer Grenzschicht von platten Zellen, die endothelähnlich aussehen und ein Sekret liefern. Ähnliche Vorgänge spielen sich in den Tumoren ab. Wegelin faßt das Sarkomgewebe als das Bla-

stem auf, in diesem bilden sich Spalten, die von endothelähnlichen Zellen ausgekleidet werden. Veränderte Druck- und Wachstumsverhältnisse lassen diese kubischen oder zylindrischen Zellen epithelähnlich werden: Funktionelle Akkomodation. Bei den „Synoviomen" geht die Differenzierung soweit, daß es sogar zur Bildung von sezernierenden Zellen kommt. Der Tumor beweist also seine Abstammung aus der Synovialmembran durch die funktionelle Leistung seiner Zellen und durch die Eigentümlichkeit seiner Struktur. Nach Ansicht Wegelins sind also die „Synoviome" eine kleine Gruppe von Tumoren, die zu den Sarkomen gehören und die sich durch ihren komplizierten, organoiden Bau auszeichnen.

Eine Besonderheit dieses Falles soll noch erwähnt werden und zwar traten außer den Lungenmetastasen noch Wucherungen im linken Vorhof und im Jejunum auf. Diese zeigten allerdings keinerlei synovialen Bau, sondern waren rein sarkomatös.

Einen Tumor mit synovialem Aufbau und außergewöhnlicher Lokalisation schildert Schwamm im Jahre 1930. Ein 19jähriges Mädchen klagt seit 6 Jahren über Schmerzen im Schultergelenk und Oberarm. Anfänglich wurde die Erkrankung als Rheuma, später als Tuberkulose aufgefaßt, bis man sich zur Operation entschloß. Bei der Operation fand sich ein eigroßer Tumor in der Bursa subdeltoidea, der als eine Bursitis papillomatosa angesprochen wurde. Der Tumor recidivierte zweimal und wurde zweimal operiert; außerdem noch therapeutische Röntgen- und Radiumbestrahlung. Nach 2 Jahren trat der Tod durch Lungenmetastasen ein. Erst die nachträglich angestellte histologische Untersuchung durch Zwahlen-Zürich ergab die Diagnose „Synoviom".

Tavernier schildert im Jahre 1930 einen gleichartigen Tumor und nennt ihn „synoviales Sarkoendotheliom". Er fand sich bei einem 23jährigen Mädchen, das anfangs das Krankheitsbild einer subacuten Arthritis des Kniegelenks, später das einer Meniscuszyste bot. Die Erkrankung bestand etwa 1 Jahr, ehe operiert wurde. Der Tumor, der bei der ersten Operation zum Vorschein kam, wurde exzidiert, späterhin wurde wegen Recidivbildung das Gelenk reseziert, da die Amputation, zu der wegen des histologischen Befunds geraten wurde, verweigert wurde. Wie erwartet, bildete sich im Laufe von 11 Monaten ein neues Recidiv; über den weiteren Verlauf ist leider nichts mehr bekannt, da sich das Mädchen der Beobachtung entzog.

Eine genaue makroskopische und mikrokopische Beschreibung fehlt bei diesem Tumor.

Der nächste Fall, den Prym im Jahre 1930 beschreibt, wurde 9 Jahre lang als Kniegelenkstuberkulose aufgefaßt, trotzte aber jeglicher Behandlung. Endlich wurde die 66jährige Kranke operiert, d. h. das Kniegelenk reseziert, wobei man einen Tumor feststellen konnte. Aber bereits nach 7 Monaten bildete sich ein Recidiv, wobei das Bein amputiert wurde. Selbst dieser Eingriff genügte nicht mehr, denn nach 1 Jahr zeigten sich Inguinaldrüsenmetastasen mit typisch infiltrierendem Wachstum und kurze Zeit nachher kam es zum Exitus. Für Lungenmetastasen bestand in diesem Fall keinerlei Anhaltspunkt. Prym nimmt als Matrix die Synovialmembran an, bzw. führt er die Entwicklung dieser Tumoren auf entwicklungsgeschichtliche Fehlbildungen zurück, z B. auf liegengebliebene Anteile des Gelenkblastems. Bei dieser Art von Tumoren ist er gegen die Bezeichnung Synoviom, weil sie nicht vollständig zur Synovialis ausreifen. Histologisch zeigt der Primärtumor zottigen, bindegewebigen Grundstock und einschichtiges, hohes Zylinderepithel; das Recidiv dagegen trägt mehr den Charakter einer epithelialen Geschwulst. Pryms Fall fällt damit etwas aus der Reihe der anderen Tumoren, bei denen in den zahlreichen Metastasen nirgends epithelähnliche Formationen auftraten, sondern nur rein sarkomatöse Bildungen.

Diez berichtet 1931 über einen Fall von synovialem Endotheliom. Der 33jährige Kranke litt seit 5 Jahren an Schwellung und Schmerzen im Kniegelenk. Dieselben sind erstmals nach einem Trauma im Kniegelenk aufgetreten. Bald nach der Entfernung des inzwischen festgestellten Tumors kommt es zur Recidivbildung. Weiterer Verlauf und genaue Beschreibung des histologischen Bildes sind unbekannt.

Einen etwas unklaren Fall beschreiben Geschickter und Lewis 1934: Dabei handelt es sich um einen Tumor des Kniegelenks und der Bursa praepatellaris, der weit im Gesunden entfernt wurde. Die Patientin, unbekannten Alters, war 5 Jahre symptomfrei, dann kam es zu einer Geschwulstbildung in der Interskapularregion und kurze Zeit darnach zum Exitus. Histologisch wurde dieser Tumor als Spindelzellsarkom mit synovialer Struktur geschildert. Es ist nun die Frage, handelt es sich bei dem zweiten Tumor um eine Metastase oder war letzterer ein Primärtumor für sich. Das wird sich jetzt wohl nicht mehr einwandfrei feststellen lassen, wo doch über den Kniegelenkstumor kein mikroskopischer Befund vorliegt.

In einer Arbeit aus dem niederländisch-indischen Kancerinstitut wird ein Fall aus Batavia beschrieben von Bonne und Collet im Jahre 1934: Eine 25jährige Javanesin kommt mit einer mannskopfgroßen Geschwult am linken Knie in die Chirurgische Klinik. Sie hat kaum Schmerzen, auch keine wesentliche Bewegungseinschränkung. Röntgenologisch ist das Gelenk ohne Besonderheit. Es wurde die Diagnose gestellt: Fibrosarkom, Ausgangspunkt wahrscheinlich Fascie. Bei der kurz darauf durchgeführten Operation wurde ein Zusammenhang des gestielten und abgekapselten Tumors mit der Gelenkkapsel festgestellt. Der Tumor wurde vollkommen entfernt und wegen der Größe der Wunde eine sekundäre Hautplastik gemacht. Die Geschwulst hatte etwa 20 cm Durchmesser, war an einer Seite von normaler Haut bedeckt und im ganzen abgekapselt; stellenweise sind Hohlräume und Spalten, die teils leer, teils mit gelatinöser Masse ausgefüllt sind. Die Farbe ist gelblich bis bräunlich, etwa ein Fünftel des Tumors ist eine solide, weiße Masse, die am Rande kleine Zysten hat. Mikroskopisch: Teils solide, wie Spindelzellsarkom, durchsetzt von Mitosen, teils bindegewebiges Stroma mit feinen Spalten und Hohlräumen, die ihrerseits mit meist einschichtigem Epi- oder Endothel ausgekleidet sind. In diesen Spalten oft synoviaähnliche Flüssigkeit, kein Fett. Wir sehen auch hier in zwei Richtungen differenzierte Tumorzellen, 1. solche mit bindegewebigem und 2. solche mit epi- oder endothelialem Charakter, ausgehend von den Synovialiszellen. Die Frage der Prognose lassen Bonne und Collet vollkommen offen.

Coley operierte 1935 ein 16jähriges Mädchen. Seit etwa 6 Monaten bestanden Beschwerden des Kniegelenks und das Krankheitsbild lief unter der Diagnose „freier Gelenkkörper", bis dann die Operation und der histologische Befund die Diagnose „Epitheliom mit Spindelzellsarkom" sicherte. Nach $2^1/_2$ Monaten wurde das inzwischen aufgetretene Recidiv erneut excidiert, da eine eingreifendere Operation verweigert wurde. Weiterer Verlauf ist unbekannt.

Im gleichen Jahre veröffentlichte Adair 3 Fälle von Synoviomen des Kniegelenks:

1. Fall: Ein 3:3:2 cm großer Tumor bei einem 9 Monate alten Knaben, der bereits im 2. Monat bemerkt wurde. Der Tumor wurde excidiert und gleichzeitig synovektomiert. Aber bereits nach 1 Monat trat ein Recidiv auf, das erfolgreich mit Röntgenstrahlen behandelt wurde. Nach 3 Jahren war das Kind symptomfrei, sodaß vielleicht eine Dauerheilung erzielt

wurde, obwohl in anderen Fällen noch längere Zeit nach Entfernung des Primärtumors Metastasen beobachtet wurden.

2. Fall: Bei diesem handelt es sich um einen 24jährigen Mann. Der Tumor, der im Kniegelenk saß, verursachte äußerst heftige Schmerzen, wurde aber nicht radikal operiert und es kam trotz Röntgenbestrahlung zur Recidivbildung und zum baldigen Exitus an Lungenmetastasen.

3. Fall: Im Kniegelenk eines 47jährigen Mannes war ein fast apfelgroßer, semifluktuierender Tumor, der heftige Schmerzen auslöste. Das Gelenk war aktiv und passiv versteift. Der Tumor trat erstmals nach einem Trauma in Erscheinung, wurde bald operiert, aber trotzdem traten Lungenmetastasen auf. Zur Zeit der Veröffentlichung des Falles lebte der Patient noch. Histologisch sind die drei beschriebenen Tumoren gleichartig: Sarkomatöses Stroma mit epithelialen Spaltbildungen.

Einen schnell verlaufenden, nach etwa 7 Monaten zum Tode führenden Tumor beschreibt Hodgson im Jahre 1935. Es handelt sich dabei um eine 28jährige Frau, die seit etwa 1 Jahr an Schwellung und Schmerzen des linken Knies litt. Im Laufe der Zeit bildete sich eine Lymphknotenschwellung in der linken Leistenbeuge; die Probeexzision ergab ein „sehr malignes Fibrosarkom". Patientin war dabei noch in sehr gutem Ernährungs- und Kräftezustand. Urin- und Blutuntersuchung waren ohne Besonderheit. Nachdem Röntgentiefenbestrahlung und Anwendung von „Coley's mixed toxin" ohne Erfolg waren, wurde das Knie punktiert und 100 ccm klare, gelbliche Flüssigkeit entleert. In derselben waren keinerlei Organismen nachweisbar. Nach 2 Tagen wurde abermals punktiert und dabei 150 ccm blutige Flüssigkeit entleert. Die Schmerzhaftigkeit war derart heftig, daß ohne Morphium nicht auszukommen war. Bald schwoll der ganze Oberschenkel stark an (Lymphstase) und an demselben bildeten sich massenhaft bis pflaumengroße Knoten (Hautmetastasen), die histologisch die gleiche Struktur wie der exstirpierte Lymphknoten hatten: Der größte Teil des lymphatischen Gewebes ist ersetzt durch Massen von hyperchromatischen Tumorzellen von mehr oder weniger runder Form mit großen Kernen, die vielfach Mitosen und große Nucleoli aufweisen. Diese Zellart kommt besonders in gefäßreichen Partien vor, an anderen Stellen findet sich zellarmes, fibröses Stroma. Nekrosen, Blutungsherde, Verkalkungsherde sind ebensowenig zu sehen wie Zeichen osteogener Herkunft. Man muß also als Ausgangspunkt des Tumors die Synovialmembran oder die Kniegelenks-

kapsel ansehen. Jedenfalls handelt es sich um einen sehr malignen, radiosensiblen Tumor, der äußerst rasches Wachstum mit bösartigem Ausgang zeigt und auf dem Lymphweg zu Haut- und Drüsenmetastasen führt. Auch hier in der Anamnese ein Trauma.

Nun folgen vier Fälle aus der Züricher Universitätsklinik, bzw. solche, die ihr zugeführt wurden (veröffentlicht in den Jahren 1935—1937).

1. Fall (untersucht von Zwahlen): Bei einem 22jährigen Mädchen bestand seit 6 Jahren eine als Sehnenscheidentuberkulose aufgefaßte Erkrankung des Unterarms. Sie wurde jahrelang vergeblich konservativ behandelt und zwar mit mehreren Höhenliegekuren und außerdem mit Röntgenstrahlen. Endlich 6 Jahre nach Beginn der Erkrankung entschloß man sich zu weitgehender Excision und nachdem 1 Jahr später ein Recidiv auftrat, amputierte man den Unterarm. Trotzdem kam es nach einigen Jahren zum Tod an Lungenmetastasen. Offenbar ging der Tumor von der Sehnenscheide aus. Zwahlen beschrieb die Geschwulst als eigenartigen, sarkomatösen Tumor von teils dichtem, teils lockerem Gewebe, bestehend aus fusiformen Zellen mit hellen ovalen oder länglichen Kernen. Dazwischen einzelne Mastzellen. Auffallend sind die zahlreichen Hohl- und Spalträume, die von epitheloiden Zellen ausgekleidet sind. Mitosen sind ziemlich selten. Diese eigenartige Struktur hatte aber nur der ursprüngliche Tumor, während Recidiv und Metastasen reinen Spindelzellsarkombau zeigten.

2. Fall (ebenfalls von Zwahlen): Bei einem 16jährigen Burschen bestand seit einem Jahr eine chronische Bursitis am Fuß. Die Bursa wurde exstirpiert und histologisch untersucht und zeigte den oben beschriebenen Aufbau. Nach 2 Monaten bereits kam es zur Recidivbildung. Es wurde abermals operiert und röntgenbestrahlt. Das nächste Recidiv kam nach $1^1/_2$ Jahren, sodaß man die Amputation vorschlug, die auch ausgeführt wurde. Man hoffte jetzt eine Heilung erzielt zu haben, bis dann nach $3^1/_2$ Jahren der Tod an Lungenmetastasen eintrat.

3. Fall: Brunner, beschrieben 1936. Eine 57jährige Frau hatte seit 7 Jahren einen Tumor am Oberarm, der klinisch als Lipom imponierte, später dann als Sarkom, ausgehend von einem Schleimbeutel aufgefaßt wurde. Zunächst wurde der Tumor excidiert, dann, da axilläre Metastasen auftraten,

die Drüsen ausgeräumt und röntgennachbestrahlt. Nach 3 Jahren traten starke Atembeschwerden und Schmerzen auf der Brust auf und kurze Zeit darauf verstarb Patientin unter dem Verdacht von Lungen- und Gehirnmetastasen. Die Sektion wurde verweigert, sodaß dieser Verdacht nicht sichergestellt werden konnte. Mikroskopisches Bild gleicht genau den beiden vorigen, nur sind die Hohlräume viel ausgeprägter.

4. Fall: Fehr, beschrieben 1937. Ein 19jähriger Mann hatte seit 1½ Jahren eine Warze an der Hand, die nach der üblichen Ätzung ein ziemlich rasches Wachstum zeigte. Hernach wurde sie excidiert und die mikroskopische Untersuchung zeigte den gleichen Befund wie bei den vorigen Fällen. Man nahm also an, daß es sich um einen Tumor handelt, der von einer Bursa ausging. Nach einem Jahr war der Patient noch vollkommen symptomfrei.

Black schließlich beschreibt 1936 einen gutartigen Tumor der Hand, obwohl er zugibt, daß die größte Zahl der „Synoviome" maligne ist. Und zwar handelt es sich hier um einen 36jährigen Mann, der vor etwa 3 Jahren ein Trauma an der Hand überstanden hat. Der Tumor war abgekapselt und frei verschieblich auf der Unterlage, hatte etwa 2,5 cm Durchmesser und war in eine fibröse Kapsel eingeschlossen. Die Schnittfläche war solide, von grauweißer Farbe und es ließ sich etwas mukoide Flüssigkeit abstreifen (Synovia). Auf den Schnittbildern (histol.) erkennt man größtenteils fusiforme Zellen und auch epitheliale Zellgruppen, teils sieht man solide Zellgruppen, umgeben von mukoider Substanz, teils getrennt durch Trabekel von hyalin-fibrösem Stroma. Das Wachstum ist teils solide, teils alveolär. Verschiedentlich erkennt man Stellen von spindelförmigem, fischzugähnlichem Bau, an der Peripherie dagegen mehr rundzellige Tumorzellen, die oft frei in der schleimigen Substanz liegen. Die einzelnen Zellen sind groß, ovoid und reticulär mit 1—2 Nukleolen. Das Cystoplasma ist basophil. Die häufig zu sehenden Spalten und Hohlräume sind meist mit Schleim gefüllt, in die verschiedentlich, aber selten, kleine Inseln von Fettzellen eingelagert sind. — Black nimmt an, daß sich dieser Tumor von einer bestimmten Zellgruppe (der fusiformen) gebildet hat, die die Fähigkeit hat, sich verschieden zu differenzieren und obendrein noch Synovia zu sezernieren. Mitosen wurden bei diesem Fall nicht beobachtet; das Wachstum ist zwar aktiv, aber nicht destruierend. Als Ausgangspunkt kommt nur die Sehnenscheide oder eine Bursa in Frage.

Nun folgen drei eigene Beobachtungen aus dem Städtischen Krankenhaus zu Nürnberg [1]).

Pat. H. L., 71 Jahre, kommt wegen äußerst heftiger Schmerzen über der linken Patella ins Krankenhaus zur Operation, da jahrelange konservative Behandlung ohne Erfolg war.

Lokalbefund: Oberhalb und lateral der linken Patella erkennt man eine etwa talergroße, leicht erhabene Stelle, die sehr schmerzt und äußerst berührungsempfindlich ist. Über die Patella zieht eine geschlängelte, durchscheinende Vene. Die weitere Umgebung ist völlig reizlos. Die Operation fördert unmittelbar unter der Haut einen etwa pflaumengroßen Tumor zutage, der als Varixknoten angesehen wurde. Derselbe wurde ausgeschält, sein Stiel umstochen und die Haut verschlossen, also nicht radikal operiert. Nach 2 Wochen ist die Wunde primär geheilt, nur noch ganz geringe Druckschmerzhaftigkeit. Röntgenologisch zeigte sich keinerlei Anhalt für einen Tumor des Knochens, nur streifige und flächenhafte Verdichtungen im Weichteilschatten waren zu erkennen. Das Gelenk war völlig o. B. Histologischer Befund (Chirurg. Nr. 390/1933, Prof. Lauche): Es handelt sich um einen sehr zellreichen, großzelligen Rundzellentumor mit sehr zahlreichen großen Gefäßen, die zum Teil Blut, zum Teil anscheinend Lymphe enthalten. Die Tumorzellen sind vielfach in Mänteln um die Gefäße herum angeordnet (peritheliomartig). Mitosen sind in den Tumorzellen nicht festzustellen, trotzdem muß wegen des großen Zellreichtums ein maligner Tumor angenommen werden. Als Ausgangspunkt kommt die Bursa praepatellaris in Frage, von der relativ langsam wachsende, perivaskulär gebaute Sarkome beschrieben sind.

Nach $2^1/_4$ Jahren kam Patient abermals ins Krankenhaus wegen Atherosclerosis cerebri. In der Zwischenzeit klagte er manchmal über geringe Beschwerden im Kniegelenk. Die Patella und die Narbe waren äußerst druckschmerzhaft, obwohl keinerlei Schwellung oder Reizung vorhanden war. Sicherlich brachte Pat. diese Schmerzäußerung in seiner doch sehr herabgesetzten Denkfähigkeit in Zusammenhang mit dem Krankenhausaufenthalt vor $2^1/_4$ Jahren, wo er am Knie operiert wurde. Jedenfalls bestand klinisch kein Zeichen für einen malignen Tumor oder für Metastasenbildung. Oben (Fall Brunner) wurde zwar ein ähnlicher Fall geschildert, bei dem auf Grund seiner Recidivbildung und allgemeinen Metastasierung auf Ge-

1) Für die Überlassung des Krankenblattes bin ich Herrn Prof. Dr. Kreuter zu Dank verpflichtet.

hirnmetastasen geschlossen wurde, die dann Verwirrtheitszustände und Benommensein auslösten. Unser Patient verstarb aber ziemlich eindeutig an Atherosclerose und Kreislaufstörungen. Die Sektion wurde verweigert.

Ein zweiter Fall wurde im Herbst 1937 im Städtischen Krankenhaus zu Nürnberg operiert, und zwar handelte es sich um einen 45jährigen Mann; dieser Patient klagte seit etwa einem halben Jahr über leichte Schwellung, starken Schmerz und Druckschmerz oberhalb des Kniegelenks in einem kleinen umschriebenen Bezirk. Konservative Behandlung war ergebnislos. Bei der Operation wurde ein kleiner, pilzförmiger, gestielter Tumor excidiert, der sich aus der Fascia lata hervordrängte. Dieser „Stiel" zog in die Tiefe gegen das Gelenk und konnte nicht restlos entfernt werden. Ob eine Verbindung mit dem Kniegelenk bestand, konnte nicht einwandfrei geklärt werden. Es besteht auch die Möglichkeit, daß ein Zusammenhang mit einem Schleimbeutel besteht. Histologisch (Chirurg. Nr. 843/1937, Prof. Dr. Lauche[1]), siehe Abb. 1) zeigt der Tu-



Abb. 1

mor einen ganz ungewöhnlichen Aufbau. Im ganzen handelt es sich um papilläre Wucherungen mit einem Überzug von

[1] Für die Überlassung der histologischen Befundberichte und der mikroskop. Photos bin ich Herrn Prof. Dr. Lauche sehr zu Dank verpflichtet.

einschichtigen epithelartigen Zellen. An anderen Stellen finden sich feine Spalten, die ebenfalls mit einschichtigen, epithelartigen Zellen ausgekleidet sind. An wieder anderen Stellen herrscht ein ziemlich zellreiches, manchmal an ein Spindelzellsarkom erinnerndes Bindegewebe vor, das von vielen schmalen Strängen epithel- oder endothelartiger Zellen durchzogen wird. Auf den ersten Blick glaubt man eine Adenocarcinommetastase vor sich zu haben, bei näherer Untersuchung und beim Betrachten verschiedener Schnitte handelt es sich aber mit größter Wahrscheinlichkeit um ein sog. „Synoviom", d. h. eine Geschwulstbildung, die von den Synoviazellen abgeleitet wird. In diesem Falle müssen natürlich Beziehungen zum Kniegelenk oder wenigstens zu einem Schleimbeutel bestanden haben. Hinsichtlich der Prognose ist zu sagen, daß auch Recidive und maligne Umwandlung beobachtet worden sind. Im allgemeinen macht aber die vorliegende Geschwulst keinen sicheren malignen Eindruck, zumal sie an der Oberfläche von einer Bindegewebskapsel mit kleinen Kalkeinlagerungen überzogen ist. Derartige Kalkeinlagerungen wurden in keinem der vorher beschriebenen Fälle beobachtet.

Nach etwa $^1/_4$jährlicher Beobachtung wurde eine reizlose Operationsnarbe festgestellt. Patient klagt noch über leichtes Ermüden; eine Schwellung des Gelenks oder der Umgebung konnte nicht beobachtet werden, ebenso keine Bewegungsbehinderung. Für Recidiv- oder Metastasenbildung bestand keinerlei Anhaltspunkt (August 1938).

Aber bereits im September machte dem Kranken das Knie sehr zu schaffen, sodaß er 5 Wochen bettlägerig war. Es trat eine geringe Schwellung mit Bewegungsbehinderung auf. Weitere Untersuchungen sowie therapeutische Maßnahmen lehnte der Patient bisher ab. Man muß aber doch annehmen, daß es sich um ein Recidiv handelt.

Aus dem Pathologischen Institut Nürnberg sei noch ein dritter Fall mitgeteilt, der im Jahre 1932 von Herrn Prosektor Dr. Thorel untersucht wurde. Der etwa hühnereigroße Geschwulstknoten wurde von Herrn Dr. M. Schmitt bei einer 21jährigen Patientin unterhalb des Musculus deltoideus entfernt. Soweit sich bei der Operation feststellen ließ, ging er von der Bursa subdeltoidea aus. Die mikroskopische Untersuchung

ergab einen papillär-adenomatös gebauten Geschwulstknoten, der wie aus Abb. 2 hervorgeht, einen durchaus epithelialen

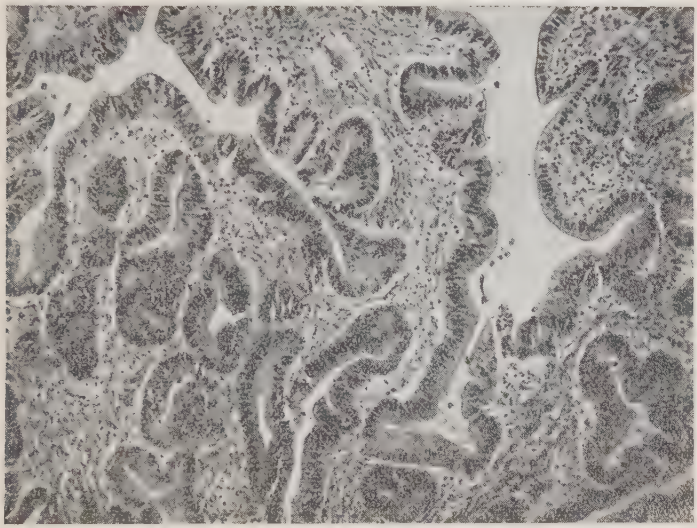

Abb. 2

Eindruck machte. Die zahlreichen Papillen des mäßig zellreichen Geschwulststromas sind mit einem durchaus epithelartigen Überzug versehen, der vielfach ganz regelmäßig einschichtig gebaut ist, an manchen Stellen aber auch Mehrschichtigkeit aufweist. An dem jetzt noch im Institut vorhandenen Material fanden sich nirgends zellreichere Abschnitte als in der Abbildung dargestellt, somit auch kein Anhalt für Malignität. Die Geschwulst wurde dementsprechend seinerzeit von Thorel als ein gutartiger, adenomatöser Polyp bezeichnet unter Hinweis auf ähnliche Fälle im Lehrbuch von Kaufmann.

Die erste Geschwulst war am 11. XII. 32 entfernt worden, bereits am 12. I. 33 mußte durch Herrn Dr. Steichele in Nürnberg ein Recidiv in der Narbe entfernt werden. Die Un-

tersuchung des Recidivs durch Herrn Thorel ergab jetzt ein ganz anderes histologisches Bild (Abb. 3). Es handelte sich



Abb. 3

jetzt um ein vorwiegend spindelzelliges, stellenweise aber auch polymorphzelliges Sarkom. Epithelartige Anteile waren nirgends festzustellen Die in dem Tumor vorhandenen Spaltbildungen (siehe Abbildung) zeigen entweder gar keine, oder endothelartig flache Überzugbildung. Die Tumorzellen sind vielfach in dicken Mänteln um dünnwandige, weite Gefäße angeordnet (peritheliomartig). Mehrfach finden sich Nekrosen und Blutungen. In den Spalten, die sich vielfach in noch weit größerem Ausmaß in dem Geschwulstgewebe finden, als in der abgebildeten Partie, ist eine eiweißreiche, schleimig-seröse Flüssigkeit enthalten. Auch auf der Schnittfläche waren Spalten und Hohlräume mit einer fadenziehenden, synoviaartigen Flüssigkeit festzustellen gewesen.

Nach Mitteilung der behandelnden Ärzte, Herrn Dr. Steichele und Dr. Schütz Nürnberg, denen ich für ihre Angaben sehr zu Dank verpflichtet bin, bildete sich nach kurzer Zeit ein zweites Recidiv, welches aber nicht mehr operativ angegangen wurde, da sich schon klinisch Anzeichen für das Vorhandensein von Lungenmetastasen zeigten. Die Lungenmetastasen wurden

auch röntgenologisch bestätigt. Die Patientin verstarb am 15. September 1933. Eine Sektion hat nicht stattgefunden. Auf dem Leichenschauschein ist als Todesursache nach Mitteilung des Städt. Beerdigungsamtes Nürnberg angegeben: „Allgemeine Entkräftung infolge Sarcomatosis universalis". Ob außer dem Recidiv und den Lungenmetastasen noch sonstige metastastische Sarkomknoten bei der Patientin sich entwickelt hatten, läßt sich daher nicht mit völliger Sicherheit angeben.

Dieser dritte Fall ist deswegen besonders wichtig und interessant, weil er besser als die vorhergehenden und im Schrifttum beschriebenen Fälle verfolgt werden konnte und absolut eindeutig zu zeigen erlaubt, daß eine Geschwulst der Synovialmembran hinsichtlich ihrer Prognose auch dann sehr vorsichtig beurteilt werden muß, wenn die mikroskopische Untersuchung des zunächst aufgetretenen Geschwulstknotens ein ganz gutartiges Bild aufdeckt. Wie aus dem letzten der mitgeteilten Fälle hervorgeht und auch aus einigen der vorher mitgeteilten Fälle aus dem Schrifttum zu ersehen ist, kommt es nicht selten vor, daß das Stroma derartiger Geschwülste sarkomatös ausartet und dann bereits wenige Monate später der Tod an Recidiv und Metastasenbildung eintreten kann. Im Recidiv sind vielfach die epithelähnlichen Differenzierungsprodukte des Tumorgewebes nur noch andeutungsweise oder überhaupt nicht mehr vorhanden, selbst dann nicht, wenn sie in dem Primärtumor das Bild durchaus beherrscht hatten.

In den vorliegenden Ausführungen habe ich mich bemüht, alle mir zugänglichen Fälle von Geschwulstbildungen der Synovialmembran aus dem Weltschrifttum zusammenzustellen. Soweit wir uns heute bereits ein Urteil bilden können, muß wohl angenommen werden, daß die verschiedenen Differenzierungsrichtungen in diesen Geschwülsten, die neben mesenchymalen Strukturen auch ganz epithelartige Bildungen zur Entwicklung bringen, insofern eine einheitliche Quelle haben, als sie von einem undifferenzierten, mesenchymalen Keimgewebe abgeleitet werden müssen und nicht aus einem zusammengesetzten Keim aus Mesenchym und Epithel. Bei der Bildung der epithelähnlichen Formationen handelt es sich demnach um eine Art „funktioneller Akkomodation", wie wir sie — allerdings nicht in so ausgesprochenem Maße auch bei entzündlichen Veränderungen in Gelenken auftreten sehen.

Zum Vergleich sei die Bildung epithelartiger Oberflächenbekleidungen angeführt, wie sie bei chronischer Synovitis nicht selten beobachtet werden kann. Man kann beobachten, daß

durch Quellung und Auflockerung der Bindegewebszellen am Rande der Spaltbildungen epithelartige Bildungen entstehen können, die durchaus den Eindruck von Platten-, bzw. Zylinderepithel machen. Da diese Wucherungen sich innerhalb der Gelenke entwickeln oder im Bereich von Schleimbeuteln, die sicher keine epithelialen Zellen in ihrem Gewebe enthalten, muß man annehmen, daß diese epithelähnlichen Auskleidungen und Überzüge über die spalten- und zottenartigen Kapselwucherungen aus mesenchymalen Zellen hervorgegangen sind.

In gleicher Weise müssen wir auch für die geschwulstartigen Wucherungen der Synovialmembranen annehmen, daß die epithelartigen Bildungen in ihnen Differenzierungen des Mesenchyms darstellen, denn auch bei ihnen besteht keinerlei Veranlassung zur Annahme ekto- oder endodermaler Keimzellen. Sie gehen vielmehr aus einem rein mesenchymalen Keimgewebe hervor. Über die Bedingungen, unter welchen es in diesen Geschwülsten gelegentlich zur Entwicklung überwiegend epithelartiger Bildungen kommt, wissen wir nichts. Ebensowenig können wir heute über die Entstehungsursachen der Geschwülste der Synovialmembranen überhaupt etwas aussagen. Wir wissen darüber ebensowenig sicheres, wie über die Entstehungsursache der Geschwülste überhaupt. Die Tatsache, daß in manchen Fällen ein Trauma oder chronische Entzündungen im Bereich des befallenen Gelenkes oder Schleimbeutels vorausgegangen sind, lassen sich nur insofern für die Ätiologie dieser Geschwülste verwerten, als sie als auslösende Ursachen für chronisch-entzündliche, regenerative Wucherungen angesehen werden können, die dann das Ausgangsmaterial der Geschwulst liefern im Sinne der Regenerationstheorie der Geschwülste von Fischer-Wasels in Verbindung mit der Mutationstheorie von Bauer. Wie auch bei den meisten übrigen Geschwulstarten, ist jedoch eine ursächliche Beziehung zwischen der Geschwulstentstehung und einem vorausgegangenen Trauma sehr vorsichtig zu beurteilen.

Die Frage nach der Gut- und Bösartigkeit der Geschwülste der Synovialmembranen und die damit zusammenhängende Frage nach der zweckmäßigsten Behandlungsweise muß heute wohl so beantwortet werden, daß praktisch alle diese Geschwülste als maligne anzusehen sind und dementsprechend radikal operiert werden sollten. Selbst in den Fällen, in denen die Untersuchung der zuerst aufgetretenen Geschwulst keinen Anhalt für Malignität geboten hat, ist es mehrfach sehr schnell zu sarkomatösen Recidiven gekommen (siehe unser Fall 3). Dann war

es für die Radikaloperation bereits zu spät. Aus der unten folgenden Zusammenstellung der von mir im Schrifttum aufgefundenen einschlägigen Fälle ist die weitaus größte Zahl bösartig verlaufen. Bei den übrigen ist der endgültige Verlauf unbekannt oder es ist zur endgültigen Beurteilung seit der Untersuchung noch nicht genügend Zeit verstrichen gewesen, um von einer endgültigen Heilung sprechen zu können. Die längste dort angegebene Beobachtungszeit ist 4 Jahre, also ein Zeitraum, der für die sichere Beurteilung, ob gut- oder bösartig noch nicht ausreicht.

Viele der mitgeteilten Geschwülste haben Metastasen gemacht und zwar in der Regel in die Lunge, was dem sarkomatösen Charakter der Geschwulstbildungen durchaus entspricht. Seltener sind die regionären Lymphknoten, das Gehirn, oder die Haut als Sitz der Metastasen angegeben.

Über das Alter der betroffenen Kranken läßt sich sagen, daß die mittleren Lebensjahre zwischen 20 und 40 Jahren bevorzugt sind, Kinder und ältere Personen sind nur ausnahmsweise befallen.

Die klinischen Berichte lassen erkennen, daß eine sichere Diagnose „Synoviom“ nur auf Grund der mikroskopischen Untersuchung möglich ist, selbst der Operationsbefund läßt nicht mit Sicherheit die Natur der Geschwulstbildung erkennen. Differenzialdiagnostisch kommen klinisch so gut wie alle Arten von Gelenkerkrankungen gelegentlich in Frage. Bei jüngeren Personen läßt sich oft klinisch eine Tuberkulose nicht ausschließen, bei älteren Kranken machen arthritische und rheumatische Erkrankungen meist differenzialdiagnostisch Schwierigkeiten. Chronische Schleimbeutelentzündungen, Hygrom- und Ganglionbildungen, gelegentlich auch freie Gelenkkörper oder Meniskusverletzungen können differentialdiagnostisch Schwierigkeiten machen. Die Entscheidung ist also noch mehr wie bei manchen anderen Geschwülsten dem Pathologischen Anatomen vorbehalten.

Autor	Jahr der Veröffentlichung	Alter und Geschlecht	Sitz	Verlauf
Martina	1906	29 J. m.	Bursa achillea	?
Lejars, Rubens-Duval	1910	22 J. m.	Knie	bösartig
Descoeundres	1910	unbekannt		bösartig
Julliard	1910		„	?
Hannemüller	1910		„	?
Salter u. Hardie	1910	?	Knie	?
Chenot u. Tzanck	1912	38 J. m.	Talo-Cruralgelenk	bösartig
Enderlen	1920	46 J. m.	Knie	bösartig
Faccini	1923	36 J. m.	Knie	bösartig
Wagner	1924	35 J. m.	Knie	noch nach 4 Jahren gutartig
Smith	1927	?	Knie	bösartig
		24 J. w.	Hüftgelenk	bösartig
		35 J. m.	Kniegelenk	bösartig
Wegelin	1928	28 J. m.	Kniegelenk	bösartig
Wagner	1930	15 J. w.	Sprunggelenk	noch nach $2^1/_2$ Jahren gutartig
Schwamm	1930	19 J. w.	Bursa subdeltoidea	bösartig
Tavernier	1930	23 J. w.	Kniegelenk	?
Prym	1930	66 J. w.	Kniegelenk	bösartig
Diez	1931	33 J. m.	Kniegelenk	?
Geschickter und Lewis	1934	? w.	Kniegelenk	bösartig
Bonne und Collet	1934	25 J. w.	Kniegelenk	?
Coley	1935	16 J. w.	Kniegelenk	?
Adair	1935	9 Mon. m.	Kniegelenk	nach 3 Jahren gutartig
Adair	1935	24 J. m.	Kniegelenk	bösartig
		47 J. m.	Kniegelenk	bösartig
Hodgens	1935	28 J. w.	Kniegelenk	bösartig
Zwahlen	1935	22 J. w.	Sehnenscheide Unterarm	bösartig
		16 J. m.	Bursa am Fuß	bösartig
Brunner	1936	57 J. w.	Bursa am Oberarm	bösartig
Black	1936	36 J. m.	Sehnenscheide (Bursa) Hand	gutartig
Fehr	1937	19 J. m.	Hand	nach 1 Jahr symptomfrei
Eigene Fälle	1939	22 J. w.	Bursa subdelt.	bösartig
	1939	71 J. m.	Knie	gutartig
	1939	45 J. m.	Knie	Recidiv nach $1^1/_4$ Jahren

Schrifttum.

Adair, F.E.: Annales Surgery lol, 810 (1935).

Adrian, C.: Über die von den Schleimbeuteln ausgehenden Neubildungen. Bruns Beitr. 38, 459 (1903).

Bartels, C.: Über Sehnen- und Sehnenscheidengeschwülste. Diss. Göttingen 1937.

Becker: Über Schleimbeutelsarkome. Dtsch. Chirurg. 191, 300 (1925)

Bertini, C.: Informat. Traumat. Lavoro 2, 159 (1936). Inst. Patol. Chirurg. Univ. Torino.

Black, W.G.: Synoviome of the hand, Report of a case. Americ. Jour. Canc. 28, Nr. 3, 481 (1936).

Bonne u. Collet: Synoviomen. Geneesk. Tijdschr. Nederl. Ind. 75, III 1384 (1935).

Chenot u. Tzanck: Bullet. Soc. anatom. Paris 19, 293 (1912).

Chiari, W.: Handb. d. spez. path. Anat. u. Histol. v. Henke-Lubarsch IX/2 (1934).

Eichbaum, Fr.: Zur Frage des Geschwulstcharakters gutartiger Kniegelenkstumoren. Bruns Beitr. 152, H. 2, 184 (1931).

Enderlen: Med. Klin. 1920 721, XVI.

Faccini: Arch. ital. Chirurg. 7, 481, (1923).

Faulkner, D.M.: Primary synovial membrane tumors of joints. Surg. 53, Nr. 2, 189 (1931).

Fehr, A.: Bruns Beitr. 165, H. l. 188 (1997).

Günther, H.: Über Hypgromatosis rheum. und verwandte Affektionen der Sehenscheiden und Schleimbeutel. Dtsch. Med. Wschr. 1931, Nr. 32, 1362 (1931).

Hodgson u. Bishop: Malignant synovioma of the knee joint. Journ. Bone Surg. 17, Nr. 1, 184 (1935).

Hünermann, E.: Über einen Fall von Xanthofibrosarkom der Bursa subachill. post. Dtsch. Z. Chir. 182, 410—15 (1923).

Kirch, E.: Über Wesen uud Entstehung der xanthomatösen Geschwülste. Klin. Wschr. Nr. 32 (1924).

Knox, L. Ch.: Synovial sarcoma. Americ. Journ. Canc. 28, Nr. 3 461 (1936).

Lejars, Rubens-Duval: Revues de Chirurg. 41, 751 (1910).

Lucarelli, G.: Clinica 2, 499 (1936).

Marquart, W.: Zur Histologie der Synovialmembran. Zschr. f. Zellforsch. 12, Nr. 1, 34 (1930).

Martina: Myxofirbrosarkom der Bursa achillea post. Ein Beitrag zur Kenntnis der Schleimbeuteltumoren. Dtsch. Z. Chiur. 83, 317 (1906).

Mizuno, J.: Z. f. Chirurg. Nr. 6, 353 (1937).

Moser: Primäres Sarkom der Fußgelenkskapsel. Dtsch. Zeitschr. f. Chirurg. 93, 306.

Planer-Friedrich, H.: Zur Kenntnis der xanthomatösen Blastome und Granulome. Diss. Erlangen 1932.

Prym: Virchow Arch. 279, 71 (1930).

Racemon, P. u. Bizard, G.: Les tumeurs primitives des articulations. Rev. d. chir. Nr. 4, 229 (1931).

Ranke: Über Geschwülste der Schleimbeutel. Arch. klin. Chir. 33, 406 (1886).

Sabrazes et Grailly: Synovialome. C. r. Soc. Biol. Paris 106, Nr. 12, 1158 (1931).

v. Seemen: Das Arthrom. Zbl. f. Chir. 34, 512.

Smith, L. W.: Americ. Journ. Path. 3/4, 355 (1927).

Talbot, A.: Les tumeurs a myeloplaxes primitives des synoviales articulaires. Rev. de chir. Nr. 5, 399 (1928).

Tavernier: Sarcome de la synoviale du genou. Lyon chir. 27, 522 (1930).

Wagner, L. C.: Intraarticular endothelial tumors arising from synovialmembrane. Annal. Surg. 92, Nr. 3, 421 (1930).

Wegelin, U.: Schweiz. Med. Wschr. Nr. 9, 722, (1928).

Weiss, K.: Über neoplastische Arthrosen. Wien. Klin. Wschr. Nr. 15, 454 (1932).

Züllig: Tumoren der Kniegelenkskapsel. Korresp. Bl. Schweiz. Ärzte, Bd. 47, H. 41, 1368 (1917).

Zwahlen, P.: Sur les synoviomes des gaines tendineuses et de bourses sereuses. Bullet. Assoc. franc. Etude Canc. 24, 682 (1935).

Lebenslauf.

Am 15. Januar 1910 wurde ich als Sohn des Postsekretärs Fritz Kniewasser und seiner Ehefrau Christine zu Nürnberg geboren. Nach 4jährigem Besuch der Volksschule trat ich in die Alte Oberrealschule der Stadt Nürnberg über und absolvierte dieselbe im Jahre 1929. Hierauf wandte ich mich dem medizinischen Studium zu und studierte in Würzburg, Innsbruck und Erlangen. Im April 1935 bestand ich das Medizinische Staatsexamen in Erlangen und kam als Medizinal-Praktikant an das Krankenhaus der Stadt Nürnberg. Am 19. April 1936 erhielt ich die Bestallung als Arzt.